Klinikum rechts der Isar
Technische Universität München

Lungenultraschall-Protokoll

DEGUM SGUM SSUM ÖGUM

Name ☐ m ☐ w ☐ d

Alter Untersucher/in Raucher: ☐ nein ☐ ja

Lage des Patienten: ☐ Bauchlage ☐ Rückenlage ☐ Sitzen Atmung: ☐ Spontanatmung ☐ assist. beatmet ☐ kontrol. beatmet

☐ Konvexschallkopf ☐ Linearschallkopf ☐ Taschenultraschallgerät Dokumentation: ☐ Bild ☐ Video

Ultraschallgerät/Sonde

Klinische Symptomatik

Beschwerdebeginn Klinischer Verdacht auf COVID-19 ☐ nein ☐ ja

☐ COVID-19 Test positiv ☐ Röntgen Thorax ☐ CT Thorax ☐ Ultraschall-Folgeuntersuchung

Begleiterkrankungen ☐ nein ☐ ja, welche: ☐ Arterieller Hypertonus

☐ Asthma ☐ COPD ☐ Sonstige Lungenerkrankungen ☐ KHK ☐ Diabetes ☐ Tumoren ☐ HIV ☐ Hepatitis

☐ Niereninsuffizienz ☐ Leberzirrhose ☐ Immunsuppression ☐

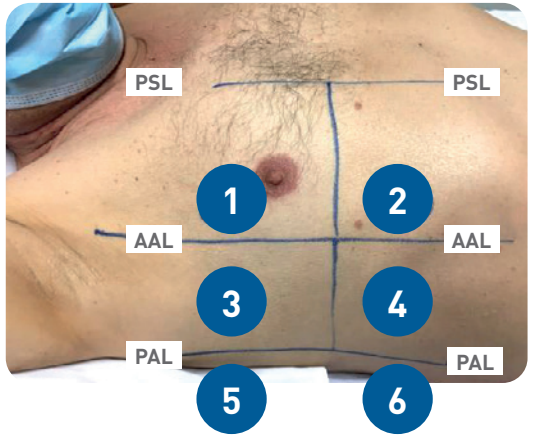

PSL: parasternale Linie

AAL/PAL: anteriore/posteriore Axillarlinie. Die Areale 5/6 sind durch leichte Seitenlage am besten abzubilden.

Ggf. bei den auffälligen Lungenarealen die Schallkopfposition mit Filzstift für Kontrollen markieren.

Bitte ausfüllen:
ja/nein (j/n)
leer = nicht untersucht

RECHTE LUNGE

Pleuraerguss:
- ☐ nein
- ☐ ja:
  - ☐ wenig „vorhanden"
  - ☐ mäßig viel
  - ☐ viel

Fragmentierte Pleura	Konsolidierungen	Aerobronchogramm	„B-Linien"	UNTERSUCHUNGSAREALE	Fragmentierte Pleura	Konsolidierungen	Aerobronchogramm	„B-Linien"
				Areal 1 oben anterior				
				Areal 2 unten anterior				
				Areal 3 oben lateral				
				Areal 4 basal lateral				
				Areal 5 oben dorsal				
				Areal 6 unten dorsal				

Bitte ausfüllen:
ja/nein (j/n)
leer = nicht untersucht

LINKE LUNGE

Pleuraerguss:
- ☐ nein
- ☐ ja:
  - ☐ wenig „vorhanden"
  - ☐ mäßig viel
  - ☐ viel

Sonstiges (z.B. Pneumothorax, „Mischbild"/V.a. ARDS, „Interstitielles Syndrom", zusätzliche Untersuchungsareale) _____

FAZIT: _____

Version 3 vom 6.4.20

LEGENDE/DEFINITIONEN zum Lungenultraschall-Protokoll

Vorbemerkung: Schutzkleidung nach Maßnahmenliste bei Infektionsdiagnosen! Adäquate Hygiene beim Einsatz des Sonographiegerätes, ggf. komplette Plastikhülle für das Ultraschallgerät! Eigenschutz hat höchste Priorität!

Geräteeinstellungen: Für die Lungenuntersuchung wird der **Konvexschallkopf** empfohlen, da mit diesem Artefakte, wie die B-Linien und gerade tief reichende Konsolidierungen optimal dargestellt werden können. Falls kein Konvexschallkopf verfügbar ist, ansonsten den **Linearschallkopf** ohne Bildverbesserungsmodi verwenden. Optimalerweise – und wenn es die Infektsituation zulässt – beide Sonden.

Falls verfügbar immer **zuerst CT Thorax/Lungenröntgen anschauen** und dann mit anschließender Lungensonographie **korrelieren**!

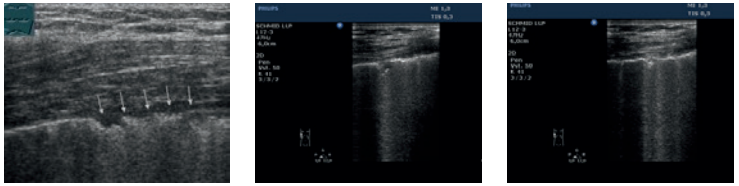

Fragmentierte Pleura
Unregelmäßige, unterbrochene (mm) und verdickte Pleuralinie, teils subpleurale, echoarme Areale.

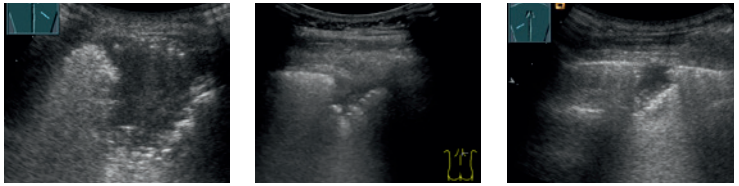

Konsolidierung
Echoarmer subpleuraler Bereich (> 5 mm) mit leber- oder gewebeähnlicher Echotextur.

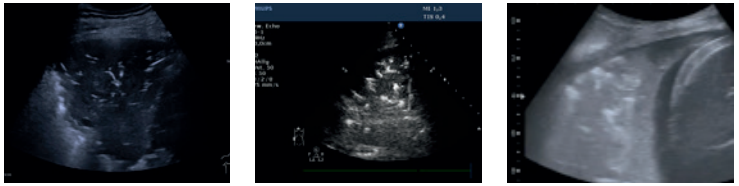

Aerobronchogramm
Luftgefüllte Bronchien (echoreich) in einer Konsolidierung.

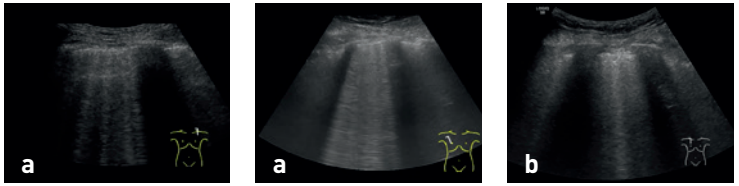

„B-Linien“
Hier werden die klassischen B-Linien **(a)** („sound of lung water“, von der intakten Pleura ausgehend) und die „Kometenschweif-Artefakte“ **(b)** (Artefakte, ausgehend vom Rand der Konsolidierungen oder von Pleurapathologien) aus Gründen der Vereinfachung zusammengefasst.

Literaturempfehlungen:

→ **Buonsenso D et al., Point-of-Care Lung Ultrasound findings in novel coronavirus disease-19 pnemoniae: a case report and potential applications during COVID-19 outbreak**. Eur Rev Med Pharmacol Sci. 2020 Mar;24(5):2776-2780. doi: 10.26355/eurrev_202003_20549

→ **Soldati G et al., Proposal for international standardization of the use of lung ultrasound for COVID-19 patients; a simple, quantitative, reproducible method**. J Ultrasound Med. 2020 Mar 30. doi: 10.1002/jum.15285.

→ **Peng QY, Findings of lung ultrasonography of novel corona virus pneumonia during the 2019-2020 epidemic**. Intensive Care Med. 2020 Mar 12. doi: 10.1007/s00134-020-05996-6.

→ **Y Huang et al., A preliminary study on the ultrasonic manifestations of peripulmonary lesions of non-critical novel coronavirus pneumonia (COVID-19)**, https://ssrn.com/abstract=3544750

Autoren: PD Dr. Konrad Friedrich Stock, Klinikum rechts der Isar der Technischen Universität München, Nephrologischer Ultraschall in Kooperation mit Dr. Rudolf Horn und Prof. Dr. Gebhard Mathis unter Mitarbeit von Kursleitern der DEGUM/ÖGUM/SGUM.

Danke für die Mitarbeit an: Dr. Alexander Heinzmann, Prof. Dr. Gebhard Mathis, Dr. Rudolf Horn, Prof. Dr. Helmut Prosch, Prof. Dr. Dirk-André Clevert, Dr. Wolfgang Heinz, Dr. Joscha von Rappard, Dr. Michael Höpfner, Dr. Hans-Peter Weskott, Dr. Armin Seibel, Dr. Mathias Schmid, Dr. Jörg Kämmer, Prof. Dr. Andreas Schuler, PD Dr. Norbert Börner, Prof. Dr. Christian Görg, Prof. Dr. Deike Strobel, Dr. Susanne Morf, Prof. Dr. Josef Menzel, Dr. Thomas Müller, Dr. Martin Mauch, Dr. Wolfgang Blank, Dr. Georg Kunze, Dr. Daniel Weiss, Prof. Dr. Christoph F. Dietrich, Prof. Dr. Wolfgang Kratzer, Prof. Dr. Christian Lersch, Dr. Friedhelm Peltz, Dr. Gregor Zimmermann, Prof. Dr. Wolfgang Huber, PD Dr. Claudius Küchle, Prof. Dr. Gerhard Schneider, Dr. Markus Heim, Dr. Frank Wolfram.

Abbildungen: Dr. Rudolf Horn, Prof. Dr. Christian Görg, PD Dr. Eckhart Fröhlich, Dr. Mathias Schmid, Dr. Thomas Müller, PD Dr. Konrad Friedrich Stock.

Layout: Sarah Bartl